

© А.Л. Шастов, 2015.

УДК 616.718.4-001.59-001.5-089.227.84

DOI 10.18019/1028-4427-2015-3-97-99

Анализ эффективности механического воздействия на зону псевдоартроза бедренной кости

А.Л. Шастов

Федеральное государственное бюджетное учреждение «Российский научный центр «Восстановительная травматология и ортопедия» им. акад. Г.А. Илизарова» Министерства здравоохранения Российской Федерации, г. Курган

Analysis of the efficiency of mechanical impact on the zone of femoral pseudoarthrosis

A.L. Shastov

Federal State Budgetary Institution "Russian Ilizarov Scientific Center Restorative Traumatology and Orthopaedics" (FSBI RISC RTO) of the RF Ministry of Health, Kurgan

АКТУАЛЬНОСТЬ

У пострадавших в результате высокоэнергетической травмы лидирующее место занимают повреждения нижних конечностей – 57 % (Левчук И.П., 2012).

При переломах длинных трубчатых костей формирование псевдоартроза происходит в 4-30 % случаев (Дулаев А.К., 2003; Миронов С.П., 2008).

При переломах бедренной кости не удается достигнуть сращения в 36-54 % клинических наблюдений (Бауэр И.В., 2005; Выговский Н.В., 2006).

Причины первичной инвалидности лиц молодого и среднего возраста в Российской Федерации: ложные суставы, костные дефекты, неправильно сросшиеся переломы (Акопян А.С., 1999; Миронов С.П., 2007, Корнилов Н.В., 2011).

Цель исследования – определить границы эффективности механического воздействия на зону псевдоартроза бедренной кости при его типичной локализации в рамках использования одной методики чрескостного остеосинтеза.

МАТЕРИАЛЫ И МЕТОДЫ

Пациенты с псевдоартрозом дистального метадиафиза бедренной кости

	Основная группа – 22 пациента. Выполнена остеотомия через зону псевдоартроза, остеосинтез аппаратом Илизарова	Контрольная группа – 19 пациентов. Выполнен классический вариант компрессионного остеосинтеза аппаратом Илизарова
	Основная группа	Контрольная группа
Количество пациентов, чел.	22	19
из них мужчин, чел., %	10 (45,4%)	11 (57,9%)
женщин, чел., %	12 (54,5%)	8 (42,1%)
Средний возраст, лет	46,5±3,0	41,6±4,2
Средняя длительность заболевания, лет	3,1±0,4	6±0,7
Среднее количество оперативных вмешательств в анамнезе	2,1±0,2	1,7±0,2
% отношения высокоэнергетичной травмы	73,0	68,4
Относительное укорочение нижней конечности (среднее значение), см	4,8±0,5	4,8±0,5

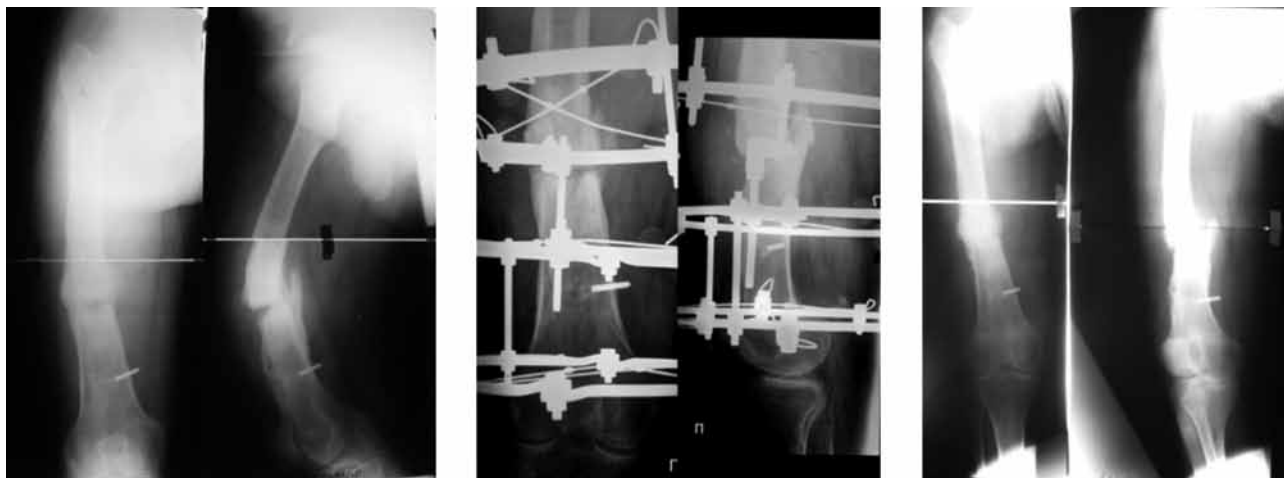
Распределение больных по рентгенологической картине

Характер костеобразования, инородные тела, конгруэнтность и форма концов отломков	Количество больных	
	Основная группа	Контрольная группа
Гипотрофический ложный сустав	2	2
Нормотрофический ложный сустав	11	10
Гипертрофический ложный сустав	9	7
Интрамедуллярный стержень	0	3
Пластина	6	8
Отсутствие фиксирующих инородных тел	15	8
Конгруэнтность полная	20	17
Конгруэнтность на 2/3	2	2
Поперечная линия псевдоартроза	7	6
Косая линия псевдоартроза по отношению к поперечному сечению кости	10	7
Сложнопрофильная линия псевдоартроза	5	6

Основная группа

Диагноз: посттравматический псевдоартроз на границе средней и нижней трети правой бедренной кости. Антекурвационная деформация 140°. Контрактура правого коленного сустава.

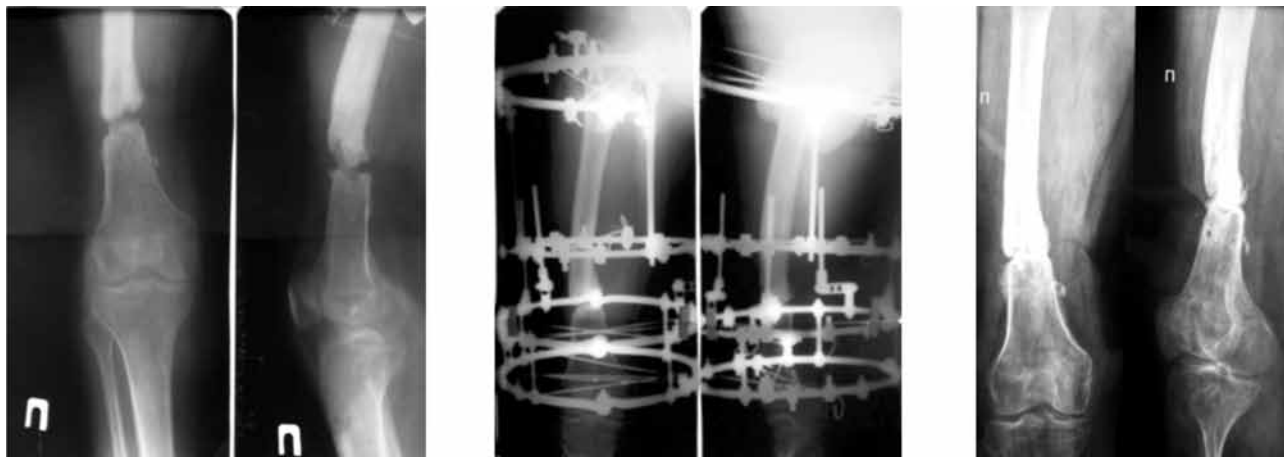
Операция: остеотомия через зону ложного сустава правой бедренной кости. Остеосинтез правого бедра аппаратом Илизарова. Продолжительность фиксации – 110 дней.



Контрольная группа

Диагноз: посттравматический дефект-псевдоартроз нижней трети правой бедренной кости. Хронический посттравматический остеомиелит правого бедра, ремиссия. Укорочение правой нижней конечности 5 см. Разгибательная контрактура правого коленного сустава.

Операция: закрытый чрескостный остеосинтез правого бедра аппаратом Илизарова. Продолжительность фиксации – 191 день. Через 8 месяцев развился рецидив ложного сустава.



РЕЗУЛЬТАТЫ ИССЛЕДОВАНИЯ

Основная группа

- Длительность остеосинтеза - $172,4 \pm 11,2$ дня,
- Продолжительность фиксации - $146,3 \pm 12,4$ дня.
- Исправления деформации одномоментное.
- Рецидивов не было.

Контрольная группа

- Длительность остеосинтеза - $184,8 \pm 14$ дня.
- Продолжительность фиксации - $175,2 \pm 15$ дня.
- Дозированное исправление деформации - $30,4 \pm 9,6$ дня ($n=5$).
- Рецидив ложного сустава развился в трех случаях.

ЗАКЛЮЧЕНИЕ

• Процедура выполнения остеотомии псевдоартроза дистального метадиафиза бедренной кости в условиях чрескостного остеосинтеза технически не сложна и является более эффективной по сравнению с методикой оперативного лечения без вмешательства в области нарушенной регенерации (ложного сустава).

• Срок фиксации у пациентов основной группы на 29 дней (17 %) короче, чем у пациентов контрольной группы.

• При наличии у пациентов псевдоартроза дистального метадиафиза бедренной кости необходимо воздержаться от применения закрытых методик сращения отломков.

ЛИТЕРАТУРА

1. Выговский Н.В., Коржавин Г.М. Пути профилактики ортопедических осложнений при хирургическом лечении больных с нестабильными переломами дистальной трети бедра // Травматология и ортопедия XXI века : сб. тез. докл. VIII съезда травматологов-ортопедов России. В 2 т. Самара, 2006. Т. 2. С. 1117-1118.
2. Клиническое применение новых способов минимально инвазивного остеосинтеза отломков при переломах бедренной кости и сравнительная характеристика их эффективности / А.К. Дулаев, А.В. Дыдыкин, Д.А. Шакун, Д.И. Кутянов, В.В. Заяц, А.О. Рикун // Человек и его здоровье : материалы Восьмого Рос. нац. конгр. СПб, 2003. С. 86.
3. Значение диагностики вида псевдоартроза при выборе оптимального способа лечения в реабилитации больных с несращениями костей / И.В. Бауэр, А.М. Королева, М.В. Казарезов, В.А. Головнев // Высокие технологии в травматологии и ортопедии: организация, диагностика, лечение, реабилитация, образование : материалы Первого съезда травматологов-ортопедов Урал. федер. округа. Екатеринбург, 2005. С. 184-185.
4. Левчук И.П., Третьяков Н.В. Медицина катастроф. Курс лекций : учеб. пособие. М. : ГЭОТАР-Медиа, 2013. 240 с.
5. Ортопедия: национальное руководство / под ред. С.П. Миронова, Г.П. Котельникова. М. : ГЭОТАР-Медиа, 2008. Гл. 15 : Последствия травм опорно-двигательной системы. С. 554-589.
6. Травматология и ортопедия : учебник / под ред. Н.В. Корнилова. 3-е изд., доп и перераб. М. : ГЭОТАР-Медиа, 2011. 592 с.

REFERENCES

1. Vygovskii N.V., Korzhavin G.M. Puti profilaktiki ortopedicheskikh oslozhnenii pri khirurgicheskom lechenii bol'nykh s nestabil'nymi perelomami distal'noi treti bedra [Ways of preventing orthopedic complications in surgical treatment of patients with instable fractures of distal femoral third] // Travmatologiya i Ortopediya XXI veka : sb. tez. dokl. VIII s"ezda travmatologov-ortopedov Rossii. V 2 t. [Traumatology and Orthopaedics of XXI Century: Proceedings of VIII Congress of traumatologists-orthopedists of Russia. In Two Volumes]. Samara, 2006. T. 2. S. 1117-1118.
2. Klinicheskoe primeneniye novykh sposobov minimal'no invazivnogo osteosinteza otlomkov pri perelomakh bedrennoi kosti i sravnitel'naia kharakteristika ikh effektivnosti [Clinical use of new techniques of minimally invasive osteosynthesis of fragments for femoral fractures and comparative characterization of their efficiency] / A.K. Dulaev, A.V. Dydykin, D.A. Shakun, D.I. Kutianov, V.V. Zaiats, A.O. Rikun // Chelovek i ego zdorov'e: materialy Vos'mogo Ros. nats. kongr. [A man and His Health: Materials of VIII Russian National Congress]. SPb, 2003. S. 86.
3. Znacheniye diagnostiki vida psevdooartroza pri vybore optimal'nogo sposoba lecheniia v reabilitatsii bol'nykh s nesrashcheniiami kostei [The importance of diagnosing pseudoarthrosis type in choosing an optimal treatment technique in rehabilitation of patients with bone non-unions] / I.V. Bauer, A.M. Koroleva, M.V. Kazarezov, V.A. Golovnev // Vysokie tekhnologii v travmatologii i ortopedii: organizatsiia, diagnostika, lechenie, reabilitatsiia, obrazovanie : materialy Pervogo s"ezda travmatologov-ortopedov Ural. feder. okruga [High Technologies in Traumatology and Orthopaedics: Organization, diagnosis, treatment, rehabilitation, education: Materials of I Congress of traumatologists-orthopedists of the Ural Federal Region]. Ekaterinburg, 2005. S. 184-185.
4. Levchuk I.P., Tret'iakov N.V. Meditsina katastrof. Kurs leksii: ucheb. posobie [Disaster Medicine. A Lecture Course: a training manual]. M.: GEOTAR-Media, 2013. 240 s.
5. Ortopediia: natsional'noe rukovodstvo / pod red. S.P. Mironova, G.P. Kotel'nikova. Gl. 15: Posledstviia travm oporno-dvigatel'noi sistemy [Orthopaedics: a national guide / Eds. S.P. Mironov, G.P. Kotel'nikov. Chapter 15. Implications of the locomotorium injuries]. M.: GEOTAR-Media, 2008. S. 554-589.
6. Travmatologiya i ortopediya : uchebnyk / pod red. N.V. Kornilova. 3-e izd., dop i pererab. [Traumatology and Orthopaedics: a textbook / Ed. N.V. Kornilov. Third Edition]. M.: GEOTAR-Media, 2011. 592 s.